Aus der Chirurgischen Abteilung des Zahnärztlichen Instituts
der Universität Breslau
Dir.: Prof. Dr. med., Dr. med. dent. H. C. Euler

Ein Beitrag zur Frage der Entstehung und Diagnose der Kinnfistel

Inaugural-Dissertation

zur Erlangung
der Würde eines Doktors der Zahnheilkunde

bei der
Hohen Medizinischen Fakultät
der
Schlesischen Friedrich-Wilhelms-Universität zu Breslau

vorgelegt von

Walter Golly
Zahnarzt in Zobten

Breslau 1928
Anton Schreiber, Buchdruckerei, Breslau.

Gedruckt mit Genehmigung der medizinischen Fakultät der Universität Breslau.

Berichterstatter: Professor Dr. Euler.

.....

R. UNIV.
BIBLIOTHEEK
LEIDEN

Die dentale Kinnfistel bildet eine Sonderklasse der nicht allzu häufig von wurzelkranken Zähnen ausgehenden Gesichtsfisteln. Besonders bei der chronisch granulierenden Form der Periodontitis neigt die Entzündung zu einem Fortschreiten quer durch den Kieferknochen und die bedeckenden Weichteile nach der äußeren Haut zu. Hier kommt es zunächst zu einer scharfen Abgrenzung des Prozesses gegen die Umgebung und bald danach zum Durchbruch nach außen. Wenn somit durch das Bestehen der quasi als Sicherheitsventil dienenden Fistel in dem größten Prozentsatz der Fälle eine relative Sicherung gegen die Wiederkehr akuter entzündlicher Vorgänge gegeben ist und die Erfahrung auch lehrt, daß gefistelte Zähne oft noch jahrelang nicht nur symptomlos, sondern bei nicht zu großen kariösen Zerstörungen auch funktionstüchtig im Munde stehen, so hat sich das ärztliche Gewissen dennoch stets dagegen gesträubt, einen solchen Zustand auf sich beruhen zu lassen, und ist ihm mit den Mitteln der Wissenschaft entgegengetreten, oft im Kampf gegen den Willen und die Verständnislosigkeit indolenter Patienten, denen ein ärztlicher Eingriff unangenehmer war, als das Bestehen so und so vieler Fisteln im Munde. Anders steht es hier allerdings mit den vom Zahn ausgehenden Gesichtsfisteln und somit auch den Kinnfisteln. Der eine entstellende Narbe setzende äußere Durchbruch bringt die Patienten zum Arzt und läßt sie nicht zuletzt aus Eitelkeit die Beseitigung des Zustandes wünschen. Bei den äußeren Durchbrüchen, die wohl am häufigsten von unteren Molaren ausgehen und nach Partsch[1]) gewöhnlich dicht oberhalb des Unterkieferrandes zwischen vorderem Masseterrand und M. quadratus menti ihren Sitz haben, kann dem Patienten durch das primitivste Mittel der zahnärztlichen Therapie bald geholfen werden. Der betreffende, gewöhnlich tief zerstörte Molar wird extrahiert, der Fistelgang ausgekratzt und unter Umständen das entstellende Fistelmaul durch eine kleine plastische Operation beseitigt. Komplizierter sind die Verhältnisse bei den Kinnfisteln. Einmal würde, im Gegensatz

[1]) Partsch: Die chronische Wurzelhautentzündung, Deutsche Zhlkd. in Vorträgen von Witzel, Heft 6, Leipzig 1910.

zu einem zerstörten Molarenrest der Extraktion eines unteren Schneidezahnes aus kosmetischen Gründen von Seiten des Patienten erheblicher Widerstand entgegengesetzt werden. Von diesem wird er umso überzeugter sein, als er in den meisten Fällen auf die unversehrte Reihe seiner unteren Schneidezähne hinweisen kann. Und hierin liegt die Berechtigung, daß man von den Kinnfisteln dentaler Herkunft als von einer Sonderklasse der Zahnfisteln sprechen kann. Der Zahn, der die Ursache einer Kinnfistel ist, erscheint fast immer äußerlich intakt. Es liegt auf der Hand, daß unter diesen Umständen die Diagnose zur Herbeiführung einer rationellen Therapie besonders schwierig, das Interesse für die Entstehung der Kinnfistel ein besonders hohes sein muß. Man sieht daher auch in der älteren Literatur immer wieder, wie unter diesen außergewöhnlichen Verhältnissen die Diagnose nicht richtig gestellt und infolgedessen die Therapie falsch ausgeübt wurde, sodaß eine Aenderung des bestehenden Zustandes nicht herbeigeführt werden konnte. Man suchte den Grund des Bestehens der Kinnfistel in pathologischen Prozessen des Kieferknochens, Osteomyelitis, Tuberkulose, die ja, wie noch später zu erwähnen, unter Umständen als Ursache auch im Bereich der Möglichkeit liegen. Die Therapie war entsprechend: Die Fistel wurde ausgekratzt, geätzt, der Knochen wurde als sequestriert angesehen und zum Teil abgetragen. Doch trat ein Erfolg naturgemäß nicht ein. Schließlich kam der eine oder andere der behandelnden Aerzte doch wieder auf den Gedanken zurück, daß ein kausaler Zusammenhang des Leidens mit dem Zahnsystem vorliegen müsse. So wurde denn endlich oft erst die Diagnose ex iuvantibus sichergestellt, d. h. durch wahllose Extraktion eines oder mehrerer der äußerlich intakten unteren Schneidezähne. Durch zufällige Extraktion des richtigen Zahnes wurde so ein Erfolg herbeigeführt, sowohl hinsichtlich der richtigen Stellung der Diagnose, als auch weiterhin gleichzeitig als Therapie. Anderen gelang es durch kleine Hilfsmittel schon vor dieser ultima ratio die richtige Diagnose zu finden So wird von einem Fall berichtet, den auch Lange[1]) erwähnt, wo der behandelnde Zahnarzt durch Injektion eines Farbmittels in den Fistelgang und die darauf folgende Verfärbung eines Zahnes diesen als den schuldigen erkennen konnte.

Durch die weitere Entwicklung der Zahnheilkunde als Wissenschaft sind die Zahnärzte mit ihrem modernen Rüst-

[1]) Lange: Die Kinnfistel. Med. Diss. Breslau 1921.

zeuge in der Lage, nicht nur den schuldigen Zahn erkennen zu können, sondern auch diesen nach Ausheilung der Fistel dem Gebiß zu erhalten. Doch ist die Frage über Entstehung und Diagnose der Kinnfistel auch heute noch nicht ganz abgeschlossen. Es sei mir daher gestattet, durch einen in eigener Praxis beobachteten Fall zur weiteren Klärung dieser Verhältnisse beizutragen.

Krankengeschichte.

Patient G. N. erschien mit einem Geschwür an der Mitte des unteren Kinnrandes in meiner Sprechstunde. Er hatte bereits einige Tage vorher den praktischen Arzt S. wegen einer geröteten schmerzhaften Anschwellung an derselben Stelle konsultiert. Dieser machte eine Incision und überwies mir sodann den Patienten, da er einen Zusammenhang der Affektion mit dem Zahnsystem vermutete Der Patient gab weiterhin an, daß er dasselbe Leiden schon einmal 1 Jahr vorher gehabt habe. Er sei damals bei dem Zahnarzt Dr. N. in G. behandelt worden, der eine Operation an dem rechten unteren seitlichen Schneidezahn vorgenommen habe, worauf die Eiterung allmählich zum Stillstand gekommen sei und die Wunde sich geschlossen habe. Der $\overline{2}|$ habe vorher, ohne einen äußerlichen Defekt zu haben, stark geschmerzt. Auf Befragen gibt der Patient weiterhin an, daß er starker Pfeifenraucher sei, und zwar habe er früher die Gewohnheit gehabt, die Tabakspfeife mehr nach dem rechten Mundwinkel zu zwischen den Zähnen zu halten. Die bei dem vorjährigen Zahnleiden auftretenden Schmerzen zwangen ihn, die Pfeife mehr nach links hinüber zu nehmen, bis die jetzt dort aufgetretenen Schmerzen dies wieder unmöglich machten. Die Lokalisation der jetzigen Schmerzen vermag Patient nicht genau anzugeben. Sie seien ziehender Natur und erstreckten sich über den ganzen vorderen Teil des Unterkiefers.

Nachfragen über den genaueren Verlauf des Leidens im Herbst vorigen Jahres bei Dr. N. in G. ergaben, daß damals eine Kinnfistel bestand, die vom $\overline{2}|$ ausging, und daß nach längerer medikamentöser Behandlung des betr. Zahnes eine Wurzelspitzenresektion vorgenommen wurde. Erst längere Zeit nach der Operation habe sich die Kinnfistel geschlossen.

Status praesens: Der 24jährige, gesund aussehende Patient hat in der Mitte des unteren Unterkieferrandes ein kleines Geschwür in entzündlich geröteter Umgebung, aus dem sich auf Druck eine geringe Menge Eiter entleert. Schwellung der Weichteile besteht nicht, dagegen sind die

Submentaldrüsen derbelastisch geschwollen und auf Druck etwas empfindlich. Die Inspektion des Mundes ergibt folgendes Zahnsystem:

[1]														
7	6	5	4	3	2	1		1	2	3	4	5	6	7
7		5	4	3	2	1		1	2	3	4	5		7

[2]

Der Biß ist sehr tief; bei geschlossener Zahnreihe sind die unteren Schneidezähne fast ganz von den oberen bedeckt. Alle unteren Schneidezähne zeigen auf ihrer labialen Fläche ausgedehnte Schliffacetten. Außerdem fällt eine übernormale linguale bezw. palatinale Neigung der unteren wie der oberen Schneidezähne ins Auge. Zwischen $|\underline{1}$ und $|\underline{2}$ in der Nähe des Zahnfleischrandes bemerkt man eine Zahnfleischfistel. Sonst ist die Mundschleimhaut normal, nirgendwo druckempfindlich. Die äußerlich bis auf Schmelzhypoplasieen völlig intakten $|\underline{1\ 2\ 3}$ zeigen keine Verfärbung. Bei Untersuchung ihrer Vitalität mittels eines erhitzten kugelförmigen Instrumentes reagieren sie nicht. Auf Perkussion ist $|\underline{1}$ besonders empfindlich. Er wird daher auf seiner lingualen Seite trepaniert. Doch hierbei zeigt sich bald, daß die Pulpa noch lebt, wenn sie auch in ihrer Lebenskraft geschwächt ist. Es wird As gelegt und der Patient zwecks Klarlegung der Verhältnisse zur Anfertigung eines Röntgenbildes an das zahnärztliche Institut der Universität Breslau überwiesen.

Nach einigen Tagen erscheint Patient mit dem Röntgenbild wieder. Inswischen hat sich aus dem Geschwür der Kinngegend ein für Hautfisteln typisches trichterförmig eingezogenes Fistelmaul gebildet. Die Eitersekretion ist spärlich. Die in das Fistelmaul eingeführte Knopfsonde stößt bald auf rauhen Knochen. Der Zusammenhang der Fistel mit einem bestimmten Zahn ist also auch auf diese Weise nicht festzustellen. Die Röntgenaufnahme zeigt, daß $|\underline{2}$ als der schuldige Zahn anzusehen ist. An seiner Wurzelspitze sieht man einen reichlich erbsengroßen Herd, der sich bis dicht an die Wurzel von $|\underline{3}$ erstreckt. Nach dieser Seite ist der Prozeß allem Anschein nach zum Stillstand gekommen, wie aus der scharfen Begrenzung zu schließen ist, während

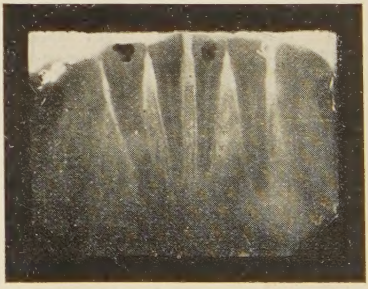

[1]) Amalgamfüllung. [2]) Wurzelrest.

nach mesial zu die Zerstörung der Spongiosa noch weiter fortschreiten zu wollen scheint. Die Wurzel von $\overline{2}|$, von dem im vorigen Jahr eine Kinnfistel ausgegangen war, zeigt an der Grenze des unteren mit dem mittleren Drittel eine Unterbrechung ihrer Kontinuität. Es war an ihr eine Wurzelspitzenresektion vorgenommen worden, doch war die Wurzelspitze, wie aus dem Röntgenbild ersichtlich, nicht entfernt worden. Es liegt nahe, sich hieraus die schlechte Heilungstendenz des damaligen Prozesses zu erklären. Trotzdem scheint der kleine Herd an dem Wurzelrudiment von $\overline{2}|$ bereits bindegewebig vernarbt zu sein und im Zustand der Verknöcherung zu stehen, da die Aufhellung lange nicht so intensiv wie bei $|\overline{2}$ ist, die Ränder außerdem von einem deutlich dunkleren Saum umgeben sind. Dieser rührt wohl von einer Verdichtung des Mediums, also junger Knochenneubildung her. Die kreisrunde Aufhellung zwischen den Wurzeln von $|\overline{1}$ und $|\overline{2}$ entspricht der Projektionsstelle der beobachteten Zahnfleischfistel von der Schleimhaut auf den Knochen. Es ist also anzunehmen, daß an dieser Stelle der Knochen resorbiert worden ist. Wenn auch eine Kommunikation dieser Resorptionsstelle mit dem großen Herd an der Wurzelspitze von $|\overline{2}$ auf dem Röntgenbilde nicht ersichtlich ist, so ist doch das Bestehen einer solchen, wahrscheinlich an der Labialfläche der Wurzel von $|\overline{2}$, ziemlich sicher. Das Röntgenbild stellt eben die Verhältnisse nur zweidimensional dar, und eine Aufnahme aus einer anderen Projektionsrichtung würde sicherlich die Richtigkeit der eben eruierten Annahme bestätigen.

Aus den Ergebnissen der Röntgenaufnahme ist deutlich erwiesen, daß die Kinnfistel ihre Ursache in der nach Pulpenzerfall eingetretenen Period. granulomatosa des $|\overline{2}$ hat.

Therapie: Der $|\overline{2}$ wurde trepaniert, die gangränös zerfallenen Pulpenmassen entfernt, in mehreren Sitzungen antiseptische Auswaschungen des Wurzelkanals mit anschließenden Einlagen von Chlorphenolkampfer vorgenommen, schließlich die Wurzel mit Elfenbeinpoints und Jodoformzement abgefüllt. Hierauf wurde zur Resectio apicis geschritten und die Wunde vernäht. Als Patient zur Entfernung der Nähte erschien, hatte sich die Kinnfistel sowohl wie die Zahnfleischfistel schon geschlossen. Zwei Wochen nachher, bei der Nachvisitation, war Patient völlig beschwerdefrei, und an dem verheilten Fistelmaul war keine Veränderung wahrzunehmen.

Selbstredend wurde auch der zuerst fälschlich trepanierte Zahn zu Ende behandelt.

An Hand des vorliegenden Falles soll nun auf die interessierenden Fragen der Entstehung und Diagnose der Kinnfistel näher eingegangen werden. Wie schon einleitend bemerkt, ist es selbstverständlich, daß der dentalen Kinnfistel ein Pulpenzerfall mit nachfolgender Reaktion des periodontalen Gewebes vorangegangen sein muß, denn sie ist ja das Endstadium dieser Erscheinungsreihe. Es soll daher die Pathologie dieser Prozesse als bekannt vorausgesetzt und nicht näher auf sie eingegangen werden. Ebenso ist das Entstehen der Kinnfistel von einem tief kariös zerstörten Zahn aus leicht zu erklären, da der Hergang dem aller anderen fistulösen Durchbrüche gleich ist. Zudem kommt die Karies als auslösende Ursache garnicht so häufig in Frage, wie auch Lange [1]) in seiner Dissertation feststellt. Er sagt: „Es ist in der Literatur bekannt und wird durch die Krankengeschichten des zahnärztlichen Instituts (Breslau) hinlänglich bestätigt, daß ein sehr hoher Prozentsatz von Kinnfisteln nicht auf tief zerstörte Zähne mit eröffneter Pulpenkammer oder auf Wurzeln zurückzuführen ist, sondern auf noch völlig intakte Zähne, bei denen von Zahnsteinablagerung und damit zusammenhängender Lockerung und Entzündung des Zahnfleisches und des Periodontiums mit ihrer Infektionsmöglichkeit für die Pulpa nicht die Rede sein kann. Von den 29 Breslauer Krankengeschichten seit 1900 lassen sich allein 16 Fälle mit Sicherheit nachweisen, bei denen äußerlich völlig intakte Zähne die Ursache für eine Kinnfistel abgaben.“ Es soll also die Entstehung der Kinnfistel von einem äußerlich intakten Zahn aus besonders gewürdigt werden, da gerade diese Genese in klinischer Beziehung besonderes Interesse bietet. Im Vordergrund steht hier die Frage: Wie kommt das Absterben der Pulpa in dem durch Karies nicht geschädigten Zahn zustande? Es gibt hier kaum eine andere Antwort als die: Durch ein Trauma. Und mehr oder weniger modifiziert kommt diese Ursache letzten Endes auch immer wieder in Betracht. Nahe liegt nun der Einwand, wieso es kommt, daß im Vergleich zu allen anderen Zähnen gerade die unteren Schneidezähne so relativ häufig vom Pulpentod bei äußerlicher Unversehrtheit betroffen werden. In weitem Abstande folgen von den anderen Zähnen die oberen seitlichen Schneidezähne. Hierfür gibt es Erklärungen mannigfacher Art, und auch der von mir beobachtete Fall läßt Hinweise auf den Grund des Absterbens der Pulpa nicht missen. Zuerst wird von fast allen Autoren, die sich mit

[1]) Lange: Die Kinnfistel. Med. Diss. Breslau 1921.

der dentalen Kinnfistel beschäftigt haben, auf den zarten Bau der unteren Schneidezähne im allgemeinen hingewiesen. Sie sind ja auch die kleinsten Zähne des menschlichen bleibenden Gebisses. Bei Insulten irgendwelcher Art werden sie einmal leichter von ihrem Platz verdrängt als die tiefer und breiter verankerten übrigen Zähne. Sodann wird auch die analog dem übrigen subtilen Zahnbau minutiöse Pulpa bei Erschütterungen und Einwirkungen traumatischer Art besonders leicht in Mitleidenschaft gezogen. Port-Euler[1]) nimmt an, das Bersten eines kleinen Blutgefäßes — zumal in der Nähe des Foramen apicale — genügt, ein kleines Hämatom zustande zu bringen, das seinerseits auf das übrige Pulpengewebe einen Druck ausübt, der bei dem Fehlen jeder anderen Blutversorgungsmöglichkeit im Zahn genügt, das Absterben des Organs zu bewirken. Je näher am Foramen apicale dieser Prozeß sich abspielt, um so günstiger sind die Aussichten bezüglich einer Außerfunktionssetzung der Pulpa. Dieses Hämatom braucht also durchaus nicht die ganze Pulpenkammer einzunehmen und sich so durch anfangs rötliche, später dem Grade des Resorptionsstandes der Blutmassen entsprechende weitere Verfärbung des Zahnes zu demonstrieren. Natürlich kommt aber auch dies zuweilen je nach Lage der Umstände zur Beobachtung. Nach Port-Euler ist es Williger gelungen, an einem rechtzeitig extrahierten Zahne ein derartiges Hämatom mikroskopisch nachzuweisen. Alle Ursachen, die zur Erklärung des Pulpentodes herangezogen werden, würden wie an den anderen Zähnen meistenteils wirkungslos bleiben, wenn die bereits erwähnte anatomische Schwäche nicht wäre. Diese versetzt die unteren Schneidezähne gewissermaßen in eine permanente Prädisposition für den Pulpentod. Alle anderen Möglichkeiten, direkte und indirekte Traumen, wenn durch ihre Gewalt nicht auch schon andere Zähne in Mitleidenschaft gezogen werden können, sind im Vergleich dazu schließlich nur auslösende Ursachen.

Es wird in der Literatur darauf hingewiesen, daß in der Hauptsache die mittleren unteren Schneidezähne für die Entstehung von Kinnfisteln in Betracht kommen. Durch ihre exponierte Lage und als Antagonisten der kräftig entwickelten oberen mittleren Schneidezähne sind sie besonders stark gefährdet. Spitzer[2]) z. B. sagt: „Die in der Literatur verzeichneten Fälle und die eigene Erfahrung lehren, daß

[1]) Port-Euler: Lehrbuch der Zahnheilkunde, 1920.
[2]) Spitzer: Zur Aetiologie und Pathologie der Kinnfistel. Oester. Ung. Vierteljahrsschr. f. Zhlkd. 1906.

die mittleren unteren Schneidezähne zumeist die Ursache zu dieser Erkrankung (Kinnfisteln) abgeben". Preiswerk[1]) Moral, Mikulicz-Kümmel und Baume betrachten die unteren Schneidezähne, mittlere wie seitliche in gleicher Weise, als Urheber von Kinnfisteln. Daneben geben andere Autoren wie Perthes, Partsch, Williger, Mayrhofer[2]) auch die Eckzähne als Ausgangspunkte hierfür an. Letzterer hat sogar eine solche von einem Molaren ausgehend beobachtet. Greth[3]) bezeichnet in seiner Dissertation wie Hesse[4]) und Lange die unteren Schneidezähne als gewöhnliche Urheber von Kinnfisteln, während Eckzähne als solche nur in sehr seltenen Fällen in Frage kommen. Greth bringt eine Zusammenstellung zweier Statistiken von Partsch und Böhm, aus der hervorgeht, daß die mittleren unteren Schneidezähne in 45,6%, die seitlichen in 25,3%, die Eckzähne in 17,7% und die ersten Prämolaren in 11,4% der Fälle Kinnfisteln bilden.

Bei dem von mir geschilderten Fall liegt sowohl bei dem Durchbruch der Kinnfistel vor 1 Jahr, als auch bei der jetzigen je ein seitlicher Schneidezahn als Ursache vor. Es liegt nahe, das Pfeifenrauchen des Patienten damit in Verbindung zu bringen. Denn gewöhnlich wird ja die Tabakspfeife mehr in der Richtung des Mundwinkels als mitten im Munde gehalten. Die anamnestisch erhobenen Aussagen des Patienten bestätigen diese Annahme noch vollends, da er sich daran erinnern will, daß er seit der Kinnfistel im Herbst vorigen Jahres die Pfeife stets im anderen Mundwinkel gehalten habe, bis auch hier das Absterben der Zahnpulpa mit nachfolgender erneuter Kinnfistel nicht allzu lange auf sich warten ließ. Hiermit ist ein zweifelsfreier Beweis für die Wichtigkeit der Summe von kleinen Schäden im Gegensatz zum größeren Trauma betreffs der Aethiologie der Kinnfistel gegeben. Abgesehen von den groben traumatischen Schädigungen durch Fall oder Schlag können auch geringere akute Traumen wie Hämmern, Separation, zu hohe Füllungen, zu schnelles Regulieren, zufälliges Aufbeißen auf Knochenstückchen oder Schrotkörner in Frage kommen. Weiter gehören hierher die

---

[1]) Preiswerk: Lehrbuch und Atlas der Zhlkd. 1919

[2]) Mayrhofer: Lehrbuch der Zahnkrankheiten, Jena, 1912.

[3]) Greth: Kinnfisteln, ausgehend von unteren Eckzähnen, Correspondenz-Blatt f. Zahnärzte, 1926.

[4]) Hesse: Zur Diagn. u. Therapie d. Kinnfistel, D.Z.W. XV. 1912.

zahllosen gewerblichen Unsitten. Tapezierer, Schneiderinnen usw. halten Nägel und Nadeln während der Arbeit mit den Zähnen fest und pflegen die Fäden mit denselben abzubeißen. Es wird im Laufe der Gewohnheit ebenfalls meist eine bestimmte Stelle im Lippenbereich bevorzugt, die hier wieder mehr nach der Mitte zu liegt Der gesamte Kaudruck konzentriert sich nun auf diese eine Stelle und es resultiert schließlich, wenn die Schädlichkeit lange genug eingewirkt hat, ein Absterben der Pulpen der mittleren unteren Schneidezähne, wieder hauptsächlich wegen der Prädisposition dieser Zähne hierfür. Von nicht zu unterschätzender Bedeutung sind außerdem für die Aetiologie der Kinnfistel die Artikulationsverhältnisse des betreffenden Gebisses. Bei Individuen, die bereits einen großen Teil der Zähne des Unterkiefers verloren haben, beobachtet man ein sich oft wiederholendes Bild. Und zwar sind in erster Linie gewöhnlich die Betreffenden der Molaren und Prämolaren des Unterkiefers verlustig gegangen, während die Reihe der Frontzähne von Eckzahn bis Eckzahn noch vorhanden ist. Der ganze Kaudruck konzentriert sich also auf diese übrig gebliebenen Zähne, oft auch dann, wenn ein unteres Ersatzstück getragen wird, das nicht ganz einwandfrei sitzt. Die Folge ist in vielen Fällen eine Ueberlastung der Schneidezähne mit all den ungünstigen Auswirkungen im allgemeinen und, falls ihre Pulpen noch leben, auf diese im besonderen. Daß hier natürlich die zarten Schneidezähne mehr in Mitleidenschaft gezogen werden als die stark gebauten Eckzähne, verdient nach dem oben gesagten kaum noch besonders hervorgehoben zu werden. Sodann wird bei dem Verlust der unteren Mahl- und Backenzähne der gesamte Biß nicht unwesentlich gesenkt. Je tiefer nun der Biß liegt, umso stärker kommt für die Schneidezähne die saggitale Kaudruckkomponente zur Auswirkung, da hierdurch die Angriffsfläche der in dieser Richtung zur Entfaltung kommenden Gewalten gesetzmäßig vergrößert wird. Es ist einzusehen, daß der übernormal wirkende sagittale Kaudruck auf die zarten unteren Schneidezähne ungemein schädlich wirken muß. Er wird je nach Lage der Verhältnisse unter Umständen mehr das paradentale Gewebe schädigen, und es kommt zu einer Parodontose, oder es resultiert durch den ungünstig ansetzenden Kaudruck — dies zumal bei zufällig besonders brüsker, oft unvermeidlicher Einwirkung — ein Pulpentod des oder der am meisten betroffenen Zähne. Eine individuelle Disposition für die Auswirkung der Schädlichkeiten eben besprochener Art wird hinwiederum nicht wegzu-

leugnen sein. Wir sehen bei der sogenannten Alveolarpyorrhoe stark gelockerte untere Schneidezähne, die sich bei der Untersuchung fast stets als lebend erweisen. Das bezüglich des tiefen Bisses oben gesagte trifft auch auf den von mir beobachteten Fall zu. Der tiefe Biß ist hier schon vorhanden ohne das Fehlen der unteren Molaren. Die Schlifflächen an der Labialseite der unteren Schneidezähne demonstrieren durch ihre große Ausdehnung besonders deutlich die nie ruhende Wirkung des sagittalen Kaudruckes. Diese wird durch die etwas inverse Stellung der oberen Schneidezähne noch bedeutend verstärkt. In Verbindung mit der weiter vorn ausgeführten durch das Pfeifenrauchen verursachten Schädigung wird man daher hier die ungünstigen Artikulationsverhältnisse für den Pulpentod der Zähne und damit sinngemäß für die Aetiologie der Kinnfistel mit vollem Recht verantwortlich machen können.

Ich habe des weiteren bei der Durchsicht der Literatur keinen Fall von Kinnfistel gefunden, bei dem etwa auf prognathe Stellung der oberen Schneidezähne hingewiesen war, wo also der sagittale Druck auf die unteren Schneidezähne bedeutend reduziert gewesen wäre. Bedingterweise, d. h. bei Ausschaltung anderer möglicher Schädlichkeiten, könnte weiterhin durch diese Beobachtung auf die Wichtigkeit des übernormalen Kaudrucks für die Herbeiführung des Pulpentodes bei unteren Schneidezähnen und somit für die Entstehung der Kinnfistel geschlossen werden. Vielleicht geben zukünftige Beobachtungen, bei denen auf diese Verhältnisse besonders geachtet werden müßte, weitere Unterlagen für die Richtigkeit meiner Ansicht.

Es ist in Vorliegendem versucht worden, die Ursachen des Pulpentodes der unteren Schneidezähne bei äußerer Unversehrtheit des näheren auseinanderzusetzen. Eine Kinnfistel kann jedoch in einem solchen Falle erst dann entstehen, wenn das abgestorbene Zahnmark auf irgendeinem Wege infiziert wurde. Geschieht dies nicht, so kann durch die abgestorbene Pulpa nie und nimmer eine Irritation des periapikalen Gewebes, geschweige denn eine Kinnfistel, hervorgerufen werden. Tritt jedoch eine solche Infektion ein, so werden die uns vom durch Karies hervorgerufenen septischen Pulpenzerfall geläufigen Prozesse im paradentalen Gewebe bis zur eventuellen Fistelbildung auftreten, deren genaue Schilderung jedoch nicht Zweck dieser Arbeit ist.

Ueber die Art und Weise, wie eine solche Infektion der abgestorbenen Pulpa eines nicht durch Karies zerstörten

Zahnes zu denken ist, bestehen in der Hauptsache zwei Theorien: Die eine glaubt an eine Infektion des abgestorbenen Gewebes auf dem Wege durch die Blutbahn, während die andere diesen Modus ablehnt und eine Durchwanderung des Schmelzes und Zahnbeins durch die Bakterien für wahrscheinlicher hält.

Bezüglich der ersten Annahme findet man in der Literatur immer wieder Hinweise, daß bei bestimmten Allgemeinerkrankungen eine Infektion des Periodontiums und der Pulpa vollkommen intakter Zähne vorkommt. Rebel [1]) sagt in den „Diagnostischen und therapeutischen Irrtümern": „Wer z. B. nicht weiß, daß als Folge der Infektion mit dem Grippevirus schwere Pulpitiden und Periodontitiden äußerlich intakter Zähne auftreten können, der wird nicht selten therapeutische Fehler begehen müssen". Nach Port-Euler [2]) kommt es besonders bei Typhus, Influenza und Gelenkrheumatismus mitunter zu Periodontitiden, die kaum anders als durch eine Infektion auf dem Blutwege entstanden sein können. Gräff (zit. nach Euler-Meyer) [3]) ist in einem Falle von rekurrierender Endokarditis und in zwei Fällen von eitriger Meningitis der Nachweis der spezifischen Erreger in Zähnen gelungen. Eine Bestätigung dieser Befunde ist von anderer Seite bis jetzt allerdings noch nicht erfolgt. Die Erklärung für diese Vorgänge haben uns die Forschungen von Spalteholz und Niekau über den feineren Bau und die Funktion der Capillaren gebracht, worauf auch Landsberger [4]) hinweist. Genannte Autoren haben nachgewiesen, daß die Capillarwand nur aus Endothelzellen besteht, die durch Kittlinien locker miteinander verbunden sind. Diese gehen leicht auseinander und gestatten so einen guten Durchtritt der Nährstoffe in das umgebende Gewebe. Es ist nun natürlich, daß auf diesem Wege auch bakterielle Toxine oder gar die Erreger selbst, die eventuell im Blute kreisen, außerhalb der Blutbahn gelangen und sich an einem Locus minoris resistentiae, wie es z. B. ein pulpentoter Zahn stets ist, ansiedeln können. Nun ist gerade der Alveolarfortsatz als ein Knochen, der einem ständigen Auf- und Abbau zufolge seiner Funktion in erhöhtem Maße unterworfen ist, schon

[1]) Rebel: Diagnostische und therapeutische Irrtümer und deren Verhütung in: Die Erkrankungen der Zähne des bleibenden Gebisses und ihre konservative Behandlung, Zahnheilkd. Heft 2, Leipzig 1926.

[2]) Port-Euler: Lehrbuch der Zahnheilkunde, München 1920.

[3]) Euler-Meyer: Pathohistologie der Zähne, München 1927.

[4]) Landsberger: Die Diagnose in der Zahnheilkunde, Z. R. XXXVI, Nr. 48, 1927.

an und für sich mit einem besonders stark ausgebildeten Capillarsystem versehen. Hinzu tritt, daß bei einem toten Zahn die nekrotischen Pulpenmassen auf das Periodontium einen ständigen Reiz ausüben, den dieses mit Entzündung, Proliferation der Gewebselemente und somit auch Vermehrung der Blutgefäße beantwortet. Diese Faktoren begünstigen natürlich eine Infektion der zerfallenen Pulpa durch das Foramen apicale hindurch, an die sich die bekannten Vorgänge der Periodontitis bis zur eventuellen Fistelbildung anschließen können. Immerhin gehört jedoch dieser Infektionsmodus zu den Seltenheiten, und man wird ihn erst dann in Betracht ziehen, wenn alle anderen Infektionsmöglichkeiten ausgeschaltet sind. Partsch und Williger betonen diese Ansicht gleichfalls mit der Begründung, daß Erreger von der Virulenz und Mannigfaltigkeit, wie sie in dem gangränösen Pulpeninhalt angetroffen werden, im Blutstrom nicht kreisen könnten, ohne bedenkliche Allgemeinerscheinungen hervorzurufen. Mehr noch als bestehende Allgemeinleiden kommen für die Infektion einer toten Pulpa septische Herde an benachbarten Zähnen in Betracht. Die zahlreichen Anastomosen der Blutgefäße und die Gewebsspalten begünstigen eine Weiterverbreitung der Keime.

In engem Zusammenhang mit dem eben erörterten steht die in neuerer Zeit sehr interessierende Frage der Fokalinfektion, spez. der dentalen Infektion. In Fluß gebracht wurde sie durch den amerikanischen Internisten Hunter, der gegen die Zahnheilkunde die schwersten Vorwürfe erhob und ihr die Schuld an vielen inneren Krankheiten zuschob, weil sie die septischen Herde an den Zähnen nicht genügend beachtete [1]). Seitdem haben viele amerikanische Autoren, besonders Billings, Rosenow, Russel, Haden und Weston Price sich eingehend mit dieser Frage beschäftigt und um ihre Klärung bemüht.

Unter Fokalinfektion versteht man einen Komplex von Krankheitsbildern, hervorgerufen durch Mikroorganismen, bezw. deren Toxine, die aus einem oder mehreren Infektionsherden (Foci of infection) stammen (Precht [2]). Billings (zit. nach Riha [3]) bezeichnet ganz allgemein als einen Focus of infektion einen umschriebenen Gewebsbezirk, der pathogene Mikroorganismen enthält. Am häufigsten kann man solche

[1]) Moral: Spezielle Pathologie der Mundhöhle, Fortschr. d. Zhkld. Bd. IV, 1928.

[2]) Precht: Fokale Infektion, D. m. W. LIII, Nr. 27, 1927.

[3]) Riha: Die Grundlagen der Herdinfektionstheorie und deren kritische Würdigung. Ztschr. f. Stomat. XXIII, 1925.

Infektionsherde an den Tonsillen und den Zähnen feststellen. Sie können akut oder chronisch sein Die chronischen Herde, auf die es hier hauptsächlich ankommt, sind klinisch oft symptomlos und bleiben daher meist unbeachtet. (Kryptogenetische Infektion.) Es ist das große Verdienst von Billings und Rosenow einen Zusammenhang dieser latenten Herde mit Erkrankungen anderer Organe nachgewiesen zu haben.

Die Lehre von der Fokalinfektion stützt sich auf die Möglichkeit der Permutabilität und das elektive Lokalisationsvermögen der in den Herden gefundenen Keime.

Die Frage nach der Permutabilität der Bakterien wurde neuerdings durch umfangreiche Arbeiten von Weber und Pesch [1]) wieder bejaht. Sie fanden im Gegensatz zu den Ergebnissen von Löffler und Harndt, daß Granulome, auch wenn sie klinisch völlig reaktionslos und histologisch noch so gut abgekapselt waren, stets infiziert waren. Diese Befunde stehen in Übereinstimmung mit denen von Rosenow [2]) und Precht. Weiterhin stellten Weber und Pesch durch Tierversuch fest, daß die aus den Granulomen gezüchteten Mikroben relativ avirulent sind (Streptococcus viridans), daß sie jedoch beim Eintreten akuter Nachschübe in virulente Formen übergehen und so zum Ausgangspunkt einer Erkrankung werden können (Streptococcus haemolyticus).

Die Lehre von der elektiven Lokalisation der Bakterien wurde von Rosenow begründet, der mit einem ungeheueren Aufwand von Tiermaterial nachwies, daß bestimmte Mikroorganismen -- es handelt sich hauptsächlich um Streptococcenstämme — sich mit besonderer Vorliebe an bestimmten Organen festsetzen, hier eine Virulenzsteigerung erfahren und schwere Schädigungen hervorrufen können Er stellte Kulturen aus Granulomen extrahierter Zähne von Patienten her, die mit irgendeinem Organleiden behaftet waren und injizierte davon intravenös den Versuchstieren. In den meisten Fällen zeigten diese an denselben Organen Läsionen wie die Patienten, von denen die Kulturen stammten

Es fragt sich nun, wie die Erreger aus den Infektionsherden in den übrigen Organismus gelangen. Seit Partsch sind wir gewohnt, das Granulom als einen „Schlammfänger" zu betrachten, der die ins Körperinnere eindringenden Keime

---

[1]) Weber und Pesch: Untersuchungen über die pathogenetische Bedeutung der Zahnwurzelgranulome für die orale Sepsis, D. M. f. Z., XLV, Nr, 20, 1927.

[2]) Rosenow: Oral sepsis in its relationship to focal infection and elective localisation. The Amer Dent. Surg., XLVII, Nr. 2, 1927.

nicht nur aufhält, sondern sie auch beseitigt, z. B. durch Phagozytose. Eine Abwehr in diesem Sinne besteht sicher, denn sonst kämen akute septische Infektionen von den Zähnen ausgehend in erschreckend häufigem Maße vor (Moral[1]) Jedoch von einer vollständigen Beseitigung der Erreger kann nach den Untersuchungsergebnissen von Rosenow, Weber und Pesch und Precht keine Rede sein. Im günstigsten Falle resultiert ein Gleichgewichtszustand zwischen eingedrungenen Schädlingen und Abwehrmaßnahmen des Organismus. Kommt es für längere Zeit zu keinem neuen Nachschub von Bakterien, so erfolgt eine Demarkation und allseitige bindegewebige Abkapslung des Entzündungsherdes gegen die Umgebung. Auch in den sonst so empfindlichen Knochenwänden und benachbarten Markräumen lassen sich im histologischen Bilde keine Veränderungen in solchem Falle nachweisen (Euler[2]). Doch kann dieses Bild der Ruhe sehr schnell ein Ende finden, die Entzündung flammt aus irgendwelchen Anlässen — neuer Bakteriennachschub oder Unterliegen des Organismus — wieder auf, die bindegewebige Membran wird durchbrochen und die Möglichkeit der Abgabe von Mikroorganismen an den Körper ist gegeben. Noch gefährlicher freilich sind die jüngeren Herde, die noch nicht abgekapselt sind, bei denen also das Granulationsgewebe diffus in den Knochen übergeht und in die eröffneten Markräume hineinwuchert. „Bei diesen unscharf begrenzten Granulomen erstrecken sich kapilläre Blutgefäße weit in das Innere, sodaß eine Einschwemmung der Infektionskeime in den Blutkreislauf jeder Zeit möglich ist“ (Precht[3]).

Für die Ausbildung einer stomatogenen Sepsis ist außerdem freilich noch eine Dysanergie der Körperzellen gegen Streptococcen und ihre Toxine erforderlich (Weber und Pesch)[4]), Solange die bakteriziden Kräfte des Blutes und die lymphatischen Organe funktionieren, ist von dem Bakterieneinbruch in die Blutbahn kaum etwas zu befürchten (Grossman)[5]).

[1]) Moral: loc. cit.

[2]) Euler: Periapikale Herde in ihrer Bedeutung für die fokale Infektion, D. M. f. Z., XLV, Nr. 15, 1927.

[3]) Precht: Mundhöhle und septische Erkrankung, Z. R. 1928.

[4]) Weber und Pesch: loc. cit.

[5]) Grossman: Focal infection and its oral significance, The Dental Cosmos LXVII, Nr. 12, 1925.

Unter den vielen Erkrankungen, die durch Metastasierung entstehen können, werden besonders Arthritis, Nephritis, Myokarditis, Endokarditis, Cholecystitis und Appendicitis genannt. Eine Beseitigung des primären Herdes, entweder auf konservativem oder chirurgischem Wege, wird in solchen Fällen unerläßlich sein.

Vonseiten der meisten deutschen Autoren, Williger, Moral, Schottmüller, Gins, Hille, um nur einige zu nennen, schenkt man der amerikanischen Anschauung über fokale Infektion viel Beachtung, beurteilt sie aber mit großer Skepsis und betrachtet die einschlägigen Probleme noch lange nicht als gelöst.

Nach dieser Abschweifung möchte ich zu meinem eigentlichen Thema zurückkehren nnd nun den zweiten Infektionsmodus des zerfallenen Zahnmarks, nämlich den der Durchdringung des Schmelzes und Zahnbeins durch die Bakterien erörtern, der, wie schon Partsch betont, bei weitem der häufigere ist. Was das Zahnbein anbelangt, so sind in den Dentinkanälchen Bakterien, besonders Kokkenformen, im mikroskopischen Bilde nachgewiesen worden. Der intakte Schmelz dagegen dürfte infolge der Dichte seiner Struktur für einen solchen Vorgang impermeabel sein. Doch sind auch in diesem Wege denkbar, die die Infektionserreger nehmen können. In erster Linie sind es kleine, von der Oberfläche des Schmelzes bis zur Schmelzdentingrenze sich ausdehnende Sprünge, die man zuweilen an den Zähnen bei genauer Beobachtung im trockenen Zustande mit bloßem Auge erkennen kann. Euler nimmt außerdem noch die Schmelzlamellen, d. s. „Lagen von Interzellularsubstanz, die mehr oder weniger stark verhornen können und den Schmelz in seiner ganzen Dicke radiär durchziehen“, als mögliche Invasionspforten an (Euler-Meyer). Noch bessere Gelegenheit für die Durchdringung des Schmelzmantels bieten die an den Vorderzähnen häufig anzutreffenden Schmelzhypoplasieen. Sind sie so ausgedehnt, daß das Dentin in geringem Maße freiliegt, so ist hiermit den Bakterien ein sehr bequemer Weg bereitet. Aber selbst wenn in den hypoplastischen Grübchen noch eine dünne Schicht des destruierten Schmelzes das Dentin schützt, wird sich bei der Minderwertigkeit solchen Schmelzes für die Infektionserreger noch ein Locus minoris resistentiae finden, wo sie das darunter liegende Dentin erreichen können. Geebnet wird ihnen der Weg noch dadurch, daß in den Grübchen die Gärung retinierter Speisepartikel, besonders Kohlehydrate,

ungestört vor sich gehen kann und so durch die Säurebildung eine Entkalkung der harten Zahnsubstanzen bewirkt wird. In der Krankengeschichte meines Falles ist auf die Schmelzhypoplasieen an den unteren Schneidezähnen aufmerksam gemacht worden. Es ist daher als sicher anzunehmen, daß hier die Bakterien eingewandert sind. Haben die Erreger erst einmal den Schmelzmantel eines toten Zahnes durchdrungen, dann werden sie auf ihrem weiteren Wege bis zum Pulpenkavum keine wesentlichen Hindernisse mehr zu überwinden haben. In den Dentinkanälchen kommen sie schon mit Weichgewebe, den Odontoplastenfortsätzen (Tomes'sche Fasern), in unmittelbare Berührung, durch die sie das zerfallene Pulpengewebe erreichen können. Hier finden sie reichlich Nähr- und Vermehrungsmöglichkeiten. Als erleichterndes Moment für das Fortschreiten der Infektion kommt hier noch der Umstand hinzu, daß die Interglobularräume, nach Euler-Meyer besser Interglobularbezirke genannt, gerade bei hypoplastischen Zähnen sehr zahlreich sind. „Fast jeder der durch Einstürzen unverkalkt gebliebener Prismen entstandenen Einsenkungen in der Schmelzoberfläche entspricht eine breite Zone äußerst zahlreicher Interglobularbezirke im Dentin. (Euler-Meyer). Die Interglobularbezirke stellen bekanntlich mangelhaft oder garnicht verkalkte Partien der Grundsubstanz dar Der Vorgang des Durchdringens des Zahnbeins durch die Bakterien erscheint jedoch bei näherer Ueberlegung nicht so einfach und selbstverständlich, wie es zuerst den Anschein haben mag. Denn abgesehen von der Karies, die hier ganz aus dem Spiel bleiben soll, findet man ja bei Zähnen mit intakten Pulpen keine Bakterien in den Dentinkanälchen bis in die Nähe des Pulpenbereichs. Und doch sind diese, besonders in senilem Zustande, durch Abkauung ihres Schmelzschutzes oft in erheblichem Umfange beraubt Wie kommt es also, daß die Bakterien gerade bei abgestorbenen Pulpen ihren Weg durch die gesamte Dentinschicht bis zum Pulpenkavum finden? Die Antwort muß lauten: Weil die Abwehrmaßnahmen des Organismus bei einer toten Pulpa nicht in Aktion treten können. Bei lebender Pulpa setzt auf den bakteriellen Reiz hin die Bildung einer Zone transparenten Dentins durch Kalkablagerung in den Dentinkanälchen und von Reizdentin im Pulpenkavum gegenüber der betroffenen Stelle ein, die das weitere Vordringen der Erreger immerhin erschweren. Die Bildung von transparenten Dentin faßt man jetzt nicht mehr als aktive Schutzmaßnahme, sondern als eine Stoffwechselstörung auf, bei der die Hem-

mungen für die Niederschlagsbildung des Kalkes entfallen (Liesegang in Euler-Meyer) Diese vitalen Reaktionen treten, wenn die Pulpa abgestorben ist, nicht ein, und ihrer Infektion sind Tür und Tor geöffnet.

Schließlich sei noch einer Infektionsmöglichkeit des toten Zahnmarks gedacht, nämlich der auf parodontalem Wege. Ausgangspunkt des Prozesses ist in diesem Falle eine lange bestehende weiter fortschreitende destruierende Entzündung des Zahnfleisches, die zunächst auf die Wurzelhaut übergreift und schließlich die nekrotische Pulpa infiziert. Im Vergleich zu den anderen Infektionsmöglichkeiten kommt diese meiner Ansicht nach nur äußerst selten in Betracht.

Nach den Ausführungen über die Entstehung der Kinnfistel komme ich nun zur Besprechung der Diagnose, die oft, wie auch mein Fall lehrt, eine ziemlich schwierige sein kann. Die Stellung der Diagnose in dem Sinne, daß man sich mit der Feststellung des Vorhandenseins einer Kinnfistel begnügt, ist allerdings sehr einfach Die hervorstechenden Symptome des Prozesses am Kinn können keinem Laien verborgen bleiben, und auch die Fistelnatur wird sich durch die ständige, wenn auch geringe Sekretion, bald jedem einigermaßen aufmerksamen Beobachter verraten. Entsprechend dem Grundsatz jedoch, daß die Diagnosestellung schon einen Hinweis auf die Therapie geben soll, wird die Diagnose des Zahnarztes weitergehen und in der Hauptsache auf die Ermittelung des die Kinnfistel verursachenden Zahnes hinausgehen müssen. Wie schwierig dies ist, darauf deuten schon die Worte der Einleitung hin, doch haben sich mit der Zeit Untersuchungsmethoden herausentwickelt, die ohne Opferung des Zahnes zu einem Ziele kommen lassen. Voraussetzung hierbei ist natürlich auch, daß der schuldige Zahn, das Typische bei Kinnfisteln, äußerlich intakt ist. Tief kariöse Wurzelreste wird man, falls es sich um einen der mittleren unteren Schneidezähne handelt, alsbald als für die Kinnfistel verantwortliche erkennen. Eine weitere Erleichterung für die Diagnose wird gegeben sein, wenn schon so viele Zähne verloren gegangen sind, daß kaum noch ein anderer, als der in der Unterkieferregion noch vereinzelt dastehende Schneidezahn in Frage kommen kann. Doch sind solche Fälle relativ selten Bei dem am häufigsten zu beobachtenden Bilde einer lückenlosen Reihe äußerlich intakter Zähne ist die richtige Diagnose von großer Wichtigkeit. Da ist es zunächst erforderlich festzustellen, ob und welcher Zahn etwa eine abgestorbene Pulpa hat. Läßt sich

ein solcher einwandfrei ermitteln, so ist die Hauptaufgabe in den meisten Fällen schon gelöst. Eine Schwierigkeit tritt dann erst ein, wenn es sich um mehrere tote Zähne handelt, da der schuldige dann noch durch besondere Verfahren ermittelt werden muß.

Die Hauptmethoden der Diagnosestellung will ich nun im Folgenden an Hand meines Falles, der für eine besonders typische Kinnfistel gelten kann, darstellen. Wenn man sich zunächst weniger auf den verdächtigen Zahn beschränkt, sondern mehr das Gewebe in seiner Nachbarschaft berücksichtigt, so ergeben sich hierbei oft schon bemerkenswerte Fingerzeige für die Diagnosestellung. Am nächsten liegt es, wenn man versucht, durch das Fistelmaul mit einer Sonde den Fistelgang entlang vorzudringen in der Hoffnung, den Wurzelspitzenbereich des schuldigen Zahnes zu erreichen. Doch bietet dieses Vorgehen, wie schon Partsch[1]) betont im allgemeinen wenig Aussicht. Auch in meinem Falle versagte dieses Mittel. Der Fistelgang durch den Knochen ist zumeist sehr gewunden, sodaß sich die Sonde, sobald sie in den Bereich des Knochens kommt, feststößt. Einen ähnlichen Weg schlägt man ein, wenn man aus der Lage des Fistelganges im Bereich der Weichteile Schlüsse ziehen will. Hier ist nämlich in den meisten Fällen der Weg, den die Granulationen beim Durchbruch genommen haben, durch einen durch den Entzündungsreiz hervorgerufenen straffen Bindegewebsstrang gekennzeichnet, der oft ziemlich deutlich nach dem Ausgangszahn hinweist. Bei meinem Patienten war etwas derartiges nicht zu bemerken. Als weiterer Untersuchungsmethode dieser Art sei noch des Einspritzens farbhaltiger Flüssigkeit in die Fistelöffnung gedacht, das allerdings nur noch historisches Interesse hat. Ferner sei noch die Injektion röntgenlichtundurchlässiger Massen erwähnt, worüber später noch einiges zu berichten ist. Als weiteres diagnostisches Hilfsmittel kommt eine gleichzeitig bestehende Zahnfleischfistel in Betracht, wie sie z. B. auch bei meinem Patienten zur Beobachtung kam. Doch ist der diagnostische Wert einer solchen auch nur bedingt; sie müßte denn eine solche Lage haben, daß leicht zu erkennen ist, zu welchem Zahn sie gehört. Aeußere Unversehrtheit aller in Frage kommenden Zähne natürlich vorausgesetzt. Liegt sie wie hier gerade in der Mitte zwischen zwei Zähnen, so ist ihre diagnostische Brauchbarkeit natürlich sehr problematisch.

[1]) loc. cit.

Die weiteren Methoden der Diagnose werden sich mehr auf den Zahn selbst erstrecken und hier kommt es, wie schon weiter oben bemerkt, hauptsächlich darauf an, festzustellen, ob die Pulpa noch lebt oder nicht Denn von einem Zahne mit lebender Pulpa kann selbstverständlich nie eine Kinnfistel ausgehen.

Als das bekannteste und älteste Mittel dieser Art gilt die Ausübung eines thermischen Reizes auf den zu untersuchenden Zahn. Man berührt ihn mit einem erhitzten kugelförmigen Instrument und erreicht bei normaler Pulpa eine ziemlich erhebliche Schmerzsensation, während der pulpenlose Zahn reaktionslos bleibt. Doch haften dieser Methode, wie aus meinem Fall ersichtlich, gewisse Mängel an. So ist man von dem Temperament des Patienten in nicht unwesentlichem Maße abhängig. Indolente Individuen neigen dazu, Schmerzen wegzuleugnen, zumal der Begriff des Schmerzes an und für sich relativ ist, und es in hohem Maße darauf ankommt, welche Intensität des Schmerzes der Patient erwartet. Bei Hypersensiblen und Neurasthenikern wird man es erleben, daß sie bei nachweislich pulpenlosen Zähnen Schmerzen bei der Untersuchung mit dem erhitzten Instrument zu fühlen meinen. Von Hysterikern garnicht zu reden, bei denen man ja überhaupt mit Untersuchungsmethoden, die ein gewisses objektives Urteil voraussetzen, niemals zu Rande kommen wird.

Statt der Wärme kann auch Kälte als Hilfsmittel für die Diagnose dienen. Man appliziert einen mit Aether oder Chloräthyl getränkten Wattebausch und läßt die Verdunstungskälte auf den zu untersuchenden Zahn einwirken. Wirkung und Mängel sind hierbei dieselben wie oben beschrieben.

Aehnliches gilt für die Untersuchung der Pulpa mit dem elektrischen Induktionsstrom, wenn die Verhältnisse hier auch schon günstiger liegen, da eine größere Differenzierung des zur Einwirkung kommenden Reizes möglich ist. Die Technik dieser Untersuchungsmethode ist schon oft eingehend geschildert worden, sodaß sich dies im Rahmen meiner Arbeit erübrigt. Bei der Natur des elektrischen Stromes sei nur noch auf die Notwendigkeit absoluter Trockenisolierung des betreffenden Zahnes, am besten unter Cofferdam, hingewiesen, da sonst schon hierdurch diagnostische Irrtümer unterlaufen können. Diese Methode wurde von Fuyt[1]) zuerst angewandt; er benutzte den primären Strom. Schröder baute

[1]) Fuyt: Die Anwendung schwacher Induktionsströme zum Aufsuchen von Krankheiten der Zahnpulpa, Z. R. 1902.

sie wissenschaftlich aus und verwandte bei seinem Induktionsapparat den sekundären Strom. Für die Untersuchung der Zähne hat Polet [1]) folgendes Schema angegeben:

1	2	3	4	5	6	7	8
Pulpitis acuta	Pulpitis subacuta	Hyperaemia pulpae	Normale Irritation	Arthritis acuta	Pulpitis purulenta partialis	Pulpitis purulenta totalis	Nekrosis pulpae

Im allgemeinen mag das stimmen; doch ist, abgesehen von der individuellen Empfindlichkeit gegen den elektrischen Strom, der Widerstand, den sogar entsprechende Zähne in demselben Munde dem Strom entgegensetzen, bisweilen so verschieden, daß man zu absolut sicheren Schlüssen im Sinne obigen Schemas nicht immer kommen kann (Praeger) [2]). Ja es kann auf Grund der elektrischen Untersuchung mitunter ein toter Zahn für einen lebenden angesehen werden und zwar dann, wenn der Inhalt des Wurzelkanals eine feuchtflüssige Masse bildet. Es ist dann zur Auslösung einer Empfindung bei dem toten Zahn ein nur um weniges stärkerer Reiz als bei einem normalen vonnöten. Der Schmerz entsteht in diesem Falle durch Reizung der Nervendigungen in dem periapicalen Teil der Wurzelhaut. Ehrenfeld [3]) kam bei seinen Messungen der Widerstände der einzelnen Zahngewebe gegenüber dem elektrischen Strom zu folgenden Ergebnissen: „Die Hauptmenge der durch den Zahn strömenden Elektrizität geht durch die Pulpa“, und „Zähne mit leerer Pulpakammer zeigen einen dreimal so großen Widerstand als Zähne, deren Pulpenkammer und Wurzelkanal Pulpa oder Flüssigkeit enthalten.“ Diese Sätze dürften zur Erklärung des vorher gesagten hinreichen.

[1]) Polet: Exposé de la méthode clinique suivi à l'Institute Belge de Stomatologie. La Revue Belge de Stomat. trim. XXIV, Nr 1, 1927.

[2]) Praeger: Erkrankungen der Zahnpulpa. Fortschritte der Zhlkd Bd. IV, Nr. 5, 1928.

[3]) Ehrenfeld: Beitrag zur Frage der elektrischen Zahnuntersuchung, Ztschr. f. Stomatologie, XXV, 1927.

Weiterhin wird man die Zähne auf ihre Empfindlichkeit bei Perkussion untersuchen, indem man sie mit einem Instrumentenstiel von labial, lingual und von oben beklopft. In den überwiegenden Fällen wird man aber keine auf Grund der Wurzelhautaffektion eventuell zu erwartende Empfindlichkeit auslösen; denn der Prozeß ist zumeist in granulierend chronischem Zustande, der auf Perkussion nicht mit Schmerzen zu reagieren pflegt. Ist die Knochenwand schon in größerem Umfange resorbiert, so empfindet der in der Höhe der Wurzelspitze auf die Schleimhaut gelegte Finger beim Beklopfen ein Schwirren der Wurzel, worauf Schreier als erster aufmerksam gemacht hat (Lange).

Auch Druck auf den verdächtigen Zahn löst in solchen Fällen keine besondere Empfindung aus. Vielleicht wäre es mit Hilfe eines Kaudruckmessapparates durch Vergleich mit dem entsprechenden gesunden Zahn der anderen Seite gelungen, den schuldigen herauszufinden. Nach Haber [1]), der sich in jüngster Zeit viel mit dem Problem der Kaudruckmessung befaßt hat, soll diese das Röntgenbild ergänzen und ersetzen in der Diagnostik „der im Röntgenbilde infolge Verdeckung häufig nicht erkennbaren Folgeerscheinungen der Wurzelerkrankungen im Knochen". Ein Kaudruckmeßapparat stand mir jedoch nicht zur Verfügung.

Beim Beklopfen des Zahnes soll man gleichzeitig auf den Klopfschall achten, der bei lebenden und toten Zähnen unter gewissen Bedingungen verschieden ist. Auf diese Tatsache hat als erster Partsch aufmerksam gemacht. Ist der Zahn noch völlig gesund, so wird er hell und scharf klingen, da er noch fest im Zahnfach steht, mit dem Knochen so fast eine Einheit bildet und die Entstehung kurzer Schallwellen bewirkt. Ist der Zahn dagegen seines Markes schon lange beraubt, hat sich als Folge davon bereits eine empfindliche Proliferation der Gewebszellen der Wurzelhaut herausgebildet, so ist dadurch gleichsam ein Polster zwischen ihn und den Knochen gebettet. Der Schallspender ist in diesem Fall eigentlich der Zahn allein, er hat gleichsam seinen Resonanzboden verloren, und der Klangcharakter ist dementsprechend dumpf und tonlos. Bei der exsudativen Durchtränkung des Periodonts bei akuten Prozessen ist dieses Zeichen besonders hervorstechend. Es kann nicht geleugnet werden, daß auch dieses Mittel nur dann brauchbar ist, wenn eine

[1]) Haber: Die Aufgaben der Kaudruckmessung und der Zahndruckprüfung, Berlin 1926.

genügende Veränderung der zwischen geschalteten Wurzelhaut eine deutliche Erscheinung des akustischen Phänomens bewirkt. Außerdem gehört zur Erkennung feinerer Klangunterschiede auch eine gewisse Erfahrung. In meinem Fall ließ das Mittel im Stich. Nach Heinroth[1]) empfiehlt W. H. Potter zur sichereren Erkennung der Klangdifferenzen die Perkussion mittels eines kleinen Kupferhammers und die Benutzung des Stethoskops nach Bolles. Die Membran dieses Stethoskops überträgt das entstehende Geräusch durch Schläuche direkt nach dem Ohr des Untersuchenden. Inwieweit diese Methode brauchbar ist, muß erst noch die Praxis lehren.

Außer diesem akustisch diagnostischen Hilfsmittel bedient man sich auch eines optischen. Man kann es dem Zahn oft ansehen, ob er eine lebende Pulpa hat, oder ob diese bereits zu Grunde gegangen ist. Da ist einmal der Transparenzverlust des Schmelzes, der nach völliger Ausschaltung des ja schon überhaupt sehr geringen Stoffwechsels in ihm in Erscheinung zu treten pflegt. Der Zahn sieht trüber, kreidiger, brüchiger aus. Allerdings treten diese Zeichen anschaulich doch erst eine geraume Zeit nach dem Verlust der Pulpa ein, und es gibt noch andere äußerliche Zeichen, die schon eher auf den Tod des Zahnmarks hinweisen. Ist z. B. im Pulpengewebe gelegentlich eines Traumas eine ausgedehntere Blutung eingetreten, so kann das in die Dentinkanälchen etwa eingedrungene Blut durch diffuse Rosafärbung des Zahngewebes schon kurze Zeit nach dem Eintreten des Traumas ein Abgestorbensein der Pulpa mutmaßen lassen. Wird diese Blutung schließlich resorbiert, so teilt sich der bei solcher Gelegenheit bekanntlich eintretende Farbenwechsel in gewissem Sinne auch dem Zahn mit, bis schließlich die liegengebliebenen Pigmentteilchen dem Zahn in Permanenz das Aussehen eines sog. toten Zahnes geben. In stärkerem und häufigerem Maße erfolgt diese Verdunkelung noch bei der als Gangrän bezeichneten Nekrose der Zahnpulpa Diese dunkelgrauen bis braunen Gangränvorderzähne sind zu bekannt, um sie noch ausführlicher schildern zu müssen. Bei der Diagnose des Kinnfistelzahnes kann dieses bekannte Zeichen allerdings oft fehlen. Als Folge der traumatischen Schädigung kommt es zu einem langsamen Absterben (Nekrobiose) der Pulpa, die sich in der Odontoplastenschicht in einer vakuolären

[1]) Heinroth: Klinische Untersuchungsmethoden. Fortschritte der Zahnheilkunde, Bd. III, 1927.

Entartung äußert, im Pulpeninnern zeigen die Parenchym-Zellen einen krümligen Zerfall der Kerne und Kalkschollen und hyaline Bildungen treten gleichfalls auf. Nur die Fibrillen als der widerstandsfähigste Teil lassen sich, zu derben Bündeln verdichtet, noch nach längerer Zeit nachweisen (Zilkens [1]). Eine Verfärbung der Zahnsubstanz wird durch diese Art Nekrose nicht bewirkt. Die sie verursachende Infektion kommt für gewöhnlich erst in einem späteren Stadium hinzu. Ich konnte in meinem Falle eine durch Gangrän bedingte Verfärbung des in Betracht kommenden Zahnes nicht feststellen. Deutlicher kann man die Verfärbung machen, wenn man den Zahn von lingual her mittels eines elektrischen Leuchtstabes in möglichst verdunkeltem Raume durchleuchtet. Ein toter Zahn wird dann dunkler erscheinen im Vergleich zu den lebenden. Allerdings läßt auch dieses Hilfsmittel bei der Enge der Pulpenkammern unterer Schneidezähne oft im Stich.

Ich komme zur Würdigung des Röntgenverfahrens, das in den meisten Gebieten der Medizin bei der Diagnosestellung ein fast unentbehrlicher Faktor geworden ist Ganz besonders gilt dies für die Zahnheilkunde. Partsch [2]) sagt: „Ein Untersuchungsmittel von höchster Bedeutung, das wenn irgend möglich nicht zu versäumen ist, stellt die röntgenologische Untersuchung dar . . . . . Sie gibt uns auch Kunde von der Ausbreitung des Herdes . . ., denn öfters schlägt der Prozeß Bahnen ein, die wir weder erwarten noch von außen her vermuten können.“ Die klinische Erfahrung lehrt ja auch, daß bei bestehender Fistelbildung die Fistel weit entfernt von dem ursprünglichen Krankheitsherde liegen kann. Wäre im vorliegenden Falle eher eine Röntgenaufnahme angefertigt worden, so hätte der diagnostische Irrtum, der zur Trepanation eines Zahnes mit noch lebender Pulpa führte, unbedingt vermieden werden können. Man wird, wenn man bei einer Kinnfistel im Röntgenbild der unteren Schneidezahnreihe in der Wurzelspitzengegend eines äußerlich intakten Zahnes jene wohlbekannte, durch die destruktive Arbeit des pathologischen Granulationsgewebes herbeigeführte Einschmelzung erkennt, ohne zu überlegen sagen können, daß dieser Zahn die Kinnfistel verursacht hat. Findet man diese Einschmelzung an mehreren äußerlich intakten Zähnen vor, so wird Trepanation und spezif. Be-

[1]) Zilkens: Pathologische Histologie der Zähne, Fortschr. d. Zhlkd. Bd. IV, Nr. 4, 1928.

[2]) Partsch: Die chronische Wurzelhautentzüdung, D. Zhlkd. i. Vorträgen von Witzel, Heft 6, Leipzig 1910.

handlung bei allen notwendig sein, und die Kinnfistel wird verschwinden Für den Endeffekt ist es in diesem Falle gleichgültig, welcher von diesen Zähnen der eigentlich verantwortliche ist. Es hat sich in meinem Fall herausgestellt, daß sicher ein und dieselbe schädliche Einwirkung an verschiedenen Zähnen zu verschiedener Zeit die Vorbedingungen für das Entstehen einer Kinnfistel geschaffen hat. Ebenso ist es auch möglich, daß eine Schädlichkeit zu gleicher Zeit an verschiedenen Zähnen diese Wirkung ausübt. Es ist dann natürlich der eine wie der andere Zahn zu der Kinnfistel in kausale Beziehung zu bringen Eventuell kann man, um ganz sicher zu gehen, in das Fistelmaul ein röntgenlichtundurchlässiges Medium wie Wismutbrei[1]) oder Baryumsulfat injizieren. Man erhält dann, einigermaßen günstige Verhältnisse vorausgesetzt, auf dem Bilde den ganzen Fistelgang bis zum schuldigen Zahn projiziert. Findet man in einem Röntgenbild einen Schatten, sowohl an der Wurzelspitze eines äußerlich intakten Zahnes, als auch an der eines tief kariösen Wurzelrestes, so wird mit der größten Wahrscheinlichkeit der intakte Zahn wesentlich, der Wurzelrest unwesentlich bezüglich der Genese der Kinnfistel sein. Man wird nach der Extraktion des Wurzelrestes ein Zurückgehen der Kinnfistel erwarten, wenn man auf eine Diagnose ohne Röntgenbild angewiesen war. Das Röntgenbild erst stellt die kompliziertesten Verhältnisse klar. Wie aufdringlich überzeugend das Röntgenbild in schwierigeren Fällen wirken kann, belehrt ein Blick auf das dieser Arbeit beigefügte Bild meines Falles Die Diagnose stand von dem Augenblick, wo das Bild vorhanden war, vollkommen sicher. Nicht immer dürften jedoch die Verhältnisse für die röntgenologische Sicherung der Diagnose so günstige sein wie hier. Das Röntgenbild ist nur ein Schattenbild und es vermag auch nur Veränderungen in den harten Substanzen deutlich zu machen. Es wird uns also beispielsweise im Stich lassen, wenn der Herd noch klein ist und vor oder hinter der Wurzel liegt, sodaß er von ihr verdeckt wird Ferner auch dann, wenn die Wurzelspitze nur von einer ganz dünnen Corticalisschicht bedeckt war und der Herd sich direkt unter der Schleimhaut entwickelt hat. Mitunter kann man in solchen zweifelhaften Fällen durch eine zweite Aufnahme aus seitlicher Richtung noch ein brauchbares Resultat erhalten.

[1]) Borchers: Beitrag zur Diagnose und Therapie der Kinnfistel, M. m. W. —. 1912.

Kinnfisteln können freilich auch andere Ursachen als einen erkrankten Zahn haben. Differentialdiagnostisch kommen Sequester im Kieferknochen, Osteomyelitis, Tuberkulose und Aktinomykose in Betracht. Besonders eine intakt erscheinende Reihe unterer Schneidezähne kann leicht zu Verwechselungen Anlaß geben. Einen Sequester wird das Röntgenbild sicher offenbaren. Die Osteomyelitis wird meist von heftigen lokalen und dazu kommenden allgemeinen Symptomen wie Fieber und Schüttelfrost begleitet sein. Bei Tuberkulose werden nicht nur die regionären Submental- bezw. Submaxillardrüsen, sondern auch die der Halsgegend deutlich fühlbar sein. Das Sekret aus der Fistel wird Tuberkelbazillen enthalten. Handelt es sich um eine Aktinomykose, so werden meist mehrere Hautdurchbrüche da sein. Außerdem fehlt bei dieser Erkrankung die Mitbeteiligung der Lymphdrüsen, und im Sekret werden sich die charakteristischen Aktinomycesdrusen nachweisen lassen.

Am Schluß meiner Ausführungen angelangt, will ich die Hauptpunkte der Entstehung und Diagnose der Kinnfistel noch einmal kurz zusammenfassen. Kinnfisteln gehen zumeist von äußerlich intakten unteren Schneidezähnen aus, deren Pulpen aber infektiös zerfallen sind und dadurch den pathologischen Zustand im periapikalen Gewebe hervorrufen. Die unteren Schneidezähne sind durch ihren zarten Bau für das Absterben der Pulpa, dessen Ursache nicht in der Karies liegt, von allen Zähnen am meisten prädisponiert. Daher führen die gewissermaßen exogenen Ursachen des Pulpentodes, die für die übrigen Zähne sehr wenig in Frage kommen, diesen hier zumeist herbei. Zu diesen im Gegensatz zur Karies exogenen Schädlichkeiten gehören in erster Linie Traumen, sodann gewerbliche Unsitten, wie das Festhalten von Nägeln, Nadeln u. s. w. mit den Zähnen, und sonstige Angewohnheiten, wie z. B. das Pfeifenrauchen. Der tiefe Biß und somit die Ueberlastung der unteren Schneidezähne, die durch das Fehlen der unteren Backenzähne noch verstärkt sein kann, führen weiterhin zu einem möglichen Absterben der Pulpa. Für die nachfolgende Infektion des abgestorbenen Zahnmarks kommen in der Hauptsache zwei Möglichkeiten in Betracht: Die auf dem Wege der Blutbahn und die durch die deckende Schmelz- und Dentinschicht hindurch. Hierbei spielen Sprünge im Schmelz und Schmelzhypoplasieen eine sehr wichtige Rolle. Letztere Möglichkeit ist die wahrscheinlichere. Bezüglich der Diagnose der Kinnfistel ist es am wichtigsten und zugleich am schwierigsten,

den Zahn festzustellen, der die Fistel verursacht hat. Da dieser immer eine abgestorbene Pulpa hat, so werden die diagnostischen Hilfsmittel herangezogen, die zur Unterscheidung von lebenden und toten Zähnen gebräuchlich sind. Das Berühren mit einem erhitzten Instrument, Kälteapplikation und der Induktionsstrom kommen hier in Frage. Weitere Anhaltspunkte bieten sich in Aeußerlichkeiten, dem Transparenzverlust, der dunklen Verfärbung und dem dumpfen Klopfschall, dar. Die mit diesen Methoden gestellte Diagnose wird durch das Röntgenbild gesichert.

Literaturverzeichnis.

1. *Borchers:* Beitrag zur Diagnose und Therapie der Kinnfistel, M. m. W. 1912.
2. *Ehrenfeld:* Beitrag zur Frage der elektrischen Zahnuntersuchung, Ztschr. f. Stomat., XXV, 1927.
3. *Euler:* Periapikale Herde in ihrer Bedeutung für die fokale Infektion, D. M f. Z, XLV, Nr. 15, 1927.
4. *Euler-Meyer*: Pathohistologie der Zähne, München 1927.
5. *Fuyt*: Die Anwendung schwacher Induktionsströme zum Aufsuchen von Krankheiten der Zahnpulpa, Z. R. 1902.
6. *Greht*: Kinnfisteln, ausgehend von unteren Eckzähnen, Corr.-Bl. f. Zahnärzte, 1926.
7. *Großman*: Focal infection and its oral significance, The Dental Cosmos LXVII, Nr. 12, 1925.
8. *Gins:* Mundhöhle und septische Erkrankung, Fortschr. d. Zahnhld., Bd. IV, 1928.
9. *Haber*: Die Aufgaben der Kaudruckmessung und der Zahndruckprüfung, Berlin 1926.
10. *Hauberrisser:* Röntgenologie und ihre Fehlgriffe, Fortschr. d. Zahnhlkd, Bd. I, 1925.
11. *Heinroth*: Klinische Untersuchungsmethoden, Fortschr. d. Zahnhlkd., Bd. III, 1927.
12. *Hesse*: Zur Diagnose und Therapie der Kinnfistel, D. z. W. XV, 1912.
13. *Hille:* Betrachtungen zum Thema Fokalinfektion und Nutzanwendungen daraus, Z. R. 1927.
14. *Landsberger*: Die Diagnose in der Zahnheilkunde, Z R. 1927.
15. *Lange:* Die Kinnfistel, Med. Diss., Breslau 1921.
16. *Loos:* Chirurgie der Mundhöhle, Fortschr. d. Zahnhlkd. Bd. IV, 1928.
17. *Mayrhofer*: Lehrbuch der Zahnkrankheiten, Jena 1912.

18. *Mikulicz-Kümmel:* Die Krankheiten des Mundes, Jena 1922.

19. *Moral:* Spezielle Pathologie der Mundhöhle, Fortschr. d. Zahnklkd. Bd. IV, 1928.

20. *Moral:* Einführung in die Klinik der Zahn- und Mundkrankheiten, Leipzig 1920.

21. *Partsch:* Die Kinnfistel, Corr.-Bl. f. Zahnärzte, XXXIV, 1905.

22. *Partsch:* Die chronische Wurzelhautentzündung, Deutsche Zhlkd. in Vorträgen von *Witzel*, Heft 6, Leipzig 1910.

23. *Polet*: Exposé de la méthode clinique suivi à l'Institute Belge de Stomatologie, La Revue Belge de Stomat. trimestrielle XXIV, Nr. 1, 1927.

24. *Port-Euler:* Lehrbuch der Zahnheilkunde, München 1920.

25. *Praeger*: Erkrankungen der Zahnpulpa, Fortschr. d. Zhlkd., Bd. IV, Nr. 5, 1928

26. *Precht:* Fokale Infektion, D. m. W, LIII, Nr. 27, 1927.

27. *Precht:* Mundhöhle und septische Erkrankung, Z. R. XXXVII, Nr. 21, 1928.

28. *Preiswerk:* Lehrbuch und Atlas der Zahnheilkunde, München 1919.

29. *Rebel:* Diagnostische und therapeutische Irrtümer und deren Verhütung in: Die Erkrankungen der Zähne des bleibenden Gebisses und ihre konservative Behandlung, Zahnheilkunde Heft 2, Leipzig 1926.

30. *Riha:* Die Grundlagen der Herdinfektionstheorie und deren kritische Würdigung, Z. f. Stomat XXIII, 1925.

31. *Rosenow*: Oral Sepsis in its relationship to focal infection and elective localisation. The Amer. Dent. Surg. XLVII, Nr. 2, 1927.

32 *Rosenow:* Experimental and clinical studies on Focal Infection and Electiv Localization: Newer findings and their significance, Dental Summary XLIV Nr 11.

33. *Schottländer:* Beiträge zur Diagnose und Therapie der Kinnfistel, Z. f. Chirurgie, 1912.

34. *Schottmüller*: Die Bedeutung der fokalen Infektion vom Standpunkte der inneren Medizin, M. m. W. 1927.

35. *Spitzer*: Zur Aetiologie und Pathologie der Kinnfistel, Oesterr. Ung. Vierteljahrsschr. f. Zhlkd, XXII, 1906.

36. *Torger:* Kinnfistel, Odontol. Blätter, 1900.

37. *Walkhoff:* Lehrbuch der konservierenden Zahnheilkunde, 1921.

38. *Weber und Pesch:* Untersuchungen über die pathogenetische Bedeutung der Zahnwurzelgranulome für die orale Sepsis, D. M. f. Z. XLV, Nr. 20, 1927.

39. *Williger:* Zahnärztliche Chirurgie, Leipzig 1911.

40. *Williger:* Zähne und Trauma, D. Zhlkd. in Vorträgen von Witzel, Heft 16, Leipzig 1911.

41. *Zilkens:* Pathologische Histologie der Zähne, Fortschr. d. Zhlkd., Bd IV, Nr. 4, 1928.

Lebenslauf.

Am 30. Januar 1897 wurde ich als Sohn des Rektors Johannes Golly und seiner Ehefrau Gabriele, geb. Heer, in Ruda, Kreis Hindenburg OS. geboren und bin katholischer Konfession. Mit 10 Jahren trat ich in die Sexta des Gymnasiums zu Groß-Strehlitz OS. ein und legte dort am 30. Oktober 1915 die Notreifeprüfung ab, um als Kriegsfreiwilliger in das Heer einzutreten. Im März 1916 wurde ich wegen schweren Herzfehlers aus dem Heeresdienst wieder entlassen. Am 2. Mai 1916 ließ ich mich in Breslau als Studierender der Mathematik und Naturwissenschaften immatrikulieren und studierte hier bis zu meiner nochmaligen Einberufung zum Kriegsdienst, die am 17. September 1917 erfolgte. Nach Beendigung des Krieges widmete ich mich vom 15. Mai 1919 ab dem Studium der Zahnheilkunde an den Universitäten Breslau und Greifswald. Am 28. Juli 1920 bestand ich in Breslau die zahnärztliche Vorprüfung und am 27. November 1922 ebenda mit „gut“ das zahnärztliche Staatsexamen. Im Dezember 1922 ließ ich mich in Zobten als Zahnarzt nieder.

Ich bin preußischer Staatsangehöriger.

Walter Golly,
Zahnarzt.